

Erişkin Yaştaki Sınıf III Vakasında Rapid Palatal Ekspansiyon Uygulaması (Vaka Raporu)

Dr Yahya TOSUN*

Dr. Ali Vehbi TUNCER**

ÖZET: Rapid palatal ekspansiyon (R.P.E.); üst çenenin gelişim eksikliğinde, nasal darlıklarda, ileri derecedeki çapraz kapanışlarda, cerrahi müdahale, ilere derecedeki çapraz kapanışlarda, cerrahi müdahale gerektirmeyen Sınıf III vakalarında ve dudak-damak yarıklı hastalarda uygulanabilen bir tedavi yöntemidir. Bu apeareyle üst çenede sutura palatina media'nın yırtılması ile ortopedik bir değişim sağlanmaktadır. R.P.E.nin gençlerde olduğu kadar erişkinlerde de uygulanabileceği ancak yaşla birlikte genişletme miktarı ve stabilitesinin sınırlı kalacağı belirtilmektedir. Bu vaka raporunda, 18 yaşında Sınıf III kapanış gösteren bayan hastada Rapid Palatal Ekspansiyon uygulaması tedavi sonuçları ile birlikte sunulmuştur. 18 gün süren palatal ekspansiyondan sonra apearey 3 ay boyunca ağızda tutulmuş daha sonra alt-üst sabit tedaviye geçilmiştir. 13 aylık aktif sabit tedavi sonrasında Sınıf III ilişki düzeltilerek normal oklüzyon sağlanmıştır.

Anahtar Kelimeler: Rapid Palatal Ekspansiyon, Sınıf III, Erişkin

SUMMARY: APPLICATION OF RAPID PALATAL EXPANSION ON AN ADULT CLASS III CASE (CASE REPORT). R.P.E. is a treatment method used in maxillary deficiencies, nasal airway insufficiencies, severe cross-bites, Class III cases in which surgical intervention is not needed and cleft lip and palate patients. An orthopedic change is obtained through the separation of midpalatal suture by this appliance. It is known that R.P.E. can be applied to adults as well as young patients considering the limitations of stability and expansion amount by age. In this report an application of R.P.E. on a 18 year old female Class III patient is presented with treatment results. After a 18 day palatal expansion the appliance was held in the mouth for 3 more months then a fixed appliance treatment was started. Correction of Class III malocclusion was obtained at the end of a 13 month treatment.

Key Words: Rapid Palatal Expansion, Class III, Adult

GİRİŞ

Rapid palatal ekspansiyon (P.P.E.) fikri ilk olarak geçen yüzyıl ortalarında Angel tarafından ortaya atılmış ve uygulanmış, ancak o dönemde yeterli ilgiyi görmediği gibi nüks oluşturduğu düşünülerek terkedilmiştir. Esasen, bu başarısızlıkların temelinde tanı yöntemi ve apearey planlama hataları yatmaktadır. Haas'ın 1960'lı yıllarda, bu deneni reddedilen apeareyi yeniden planlayıp kullanılmaya başlamasıyla R.P.E. birçok ortodontist tarafından kolayca uygulanabilen bir tedavi metodu olarak yeniden popülerite kazanmıştır (3, 23).

Hass (15), uygulamasında, üst çenede 4 ve 6 nolu dişleri bantlayarak kalın bir tel ile

birleştirmiş ve aralarına döktüğü akrilik bloğun ortasına bir vida yerleştirmiştir. Biederman (3) ise, akrilik blok yerine Hyrax vidası kullanmış ve yine sadece bu 4 dişe temas eden bir apearey hazırlanmıştır. Isaacson, Wood ve Ingram'a (20) göre R.P.E. apeareyinde vidanın her 1/4 tur çevrilisinde yaklaşık 0.9-4.5 kg. kuvvet uygulanmaktadır. Bu kuvvetler bütün yüz suturlarında ve özellikle sutura palatina mediada etkili olmaktadır (4).

R.P.E. üst çenenin gelişim eksikliğinde, nasal darlıklarda, ileri derecedeki çapraz kapanışlarda, cerrahi müdahale gerektirmeyen Sınıf III vakalarında ve dudak-damak yarıklı hastalarda uygulanabilen bir tedavi yöntemidir (4, 5, 7, 23).

* E.Ü. Dişhekimliği Fakültesi Ortodonti Anabilim Dalı Araş. Gör.

** E.Ü. Dişhekimliği Fakültesi Ortodonti Anabilim Dalı Araş. Gör.

Bell (1), maksillayı genişletme işlemi sırasında oluşan dişsel ve iskeletsel değişim miktarının öncelikle hasta yaşına ve genişletme miktarına bağlı olduğunu savunmaktadır.

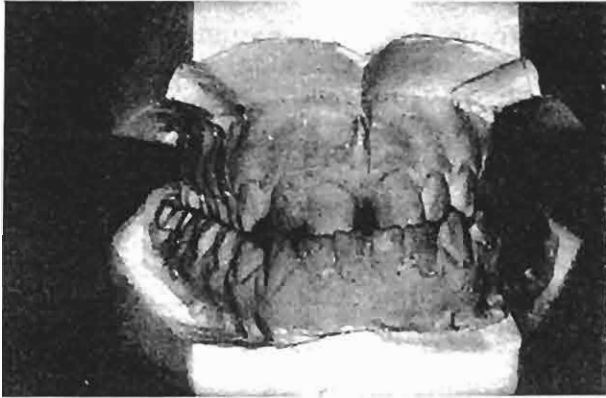
Araştırmacılar R.P.E. uygulamasının suturalarda kemikleşme oluşmadan önceki yüksek hücresel aktivitenin ve büyüme potansiyelinin olduğu süt, karışık dişlenme dönemlerinde yapılmasını önermektedirler (4, 5, 6, 8, 9, 27, 28, 30).

Bell (1), Wertz (30), Wertz-Dreskin (31) ve Bishara (5) R.P.E.'nin gençlerde olduğu kadar erişkinlerde de uygulanabileceğini ancak yaşla birlikte genişletme miktarı ve stabilitesinin sınırlı kalacağını söylemektedirler.

Bu vaka raporunun amacı, erişkin yaştaki Sınıf III vakalarda vakanın şiddetine göre, R.P.E., uygulaması yapılabileceğini gerek dişsel gerekse iskeletsel ilişkilerde düzelme sağlanabileceğini sunmaktır.

VAKA RAPORU

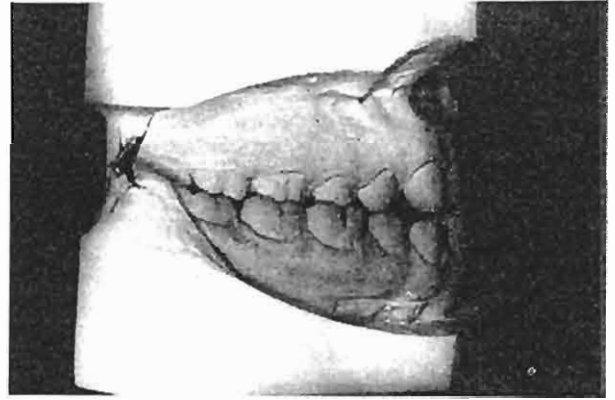
Kliniğimize başvuran 18 yaşındaki bayan hastada Sınıf III anomali mevcuttur. Üst diş kavsi, anterior ve posterior bölgelerde alt diş kavsi tarafından bütünüyle çevrelenmiştir. (Resim 1-2-3). Anamnezde, baba tarafından



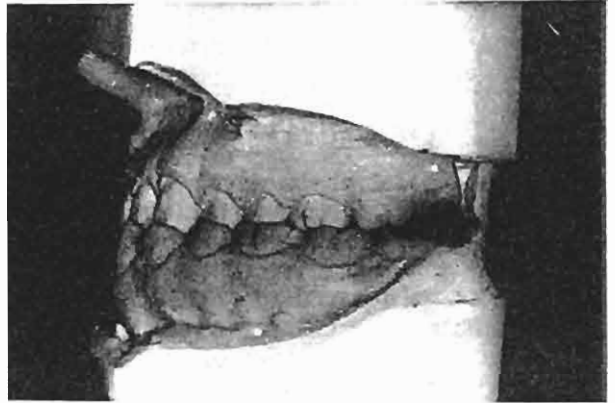Resim. 1- Vakamızın Tedavi Öncesi Modellerinin Önden Görünümleri.

hafif şiddette alt çene prognatisinin varlığı saptanmıştır. Ayrıca, küçük yaşlarda taklikçiliğe bağlı olarak alt çenesini önde tutma alışkanlığı bulunduğu belirlenmiştir.

Hastamızdan başlangıç modelleri elde edilmiş ortopantomogram ve sefalometrik film çekilmiştir. Çekilen el-bilek filminde ise radius epifizinin tamamen kapandığı dolayısıyla pubertal büyüme döneminin tamamlandığı görülmüştür. Hastamızın tedavi öncesi profilinde üst dudağın alt dudağa göre daha geri konumda yer aldığı gözlenmiştir.



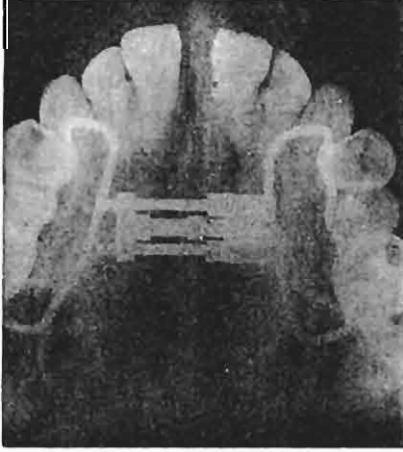
Resim. 2- Vakamızın Tedavi Öncesi Modellerinin Yandan Görünümleri.



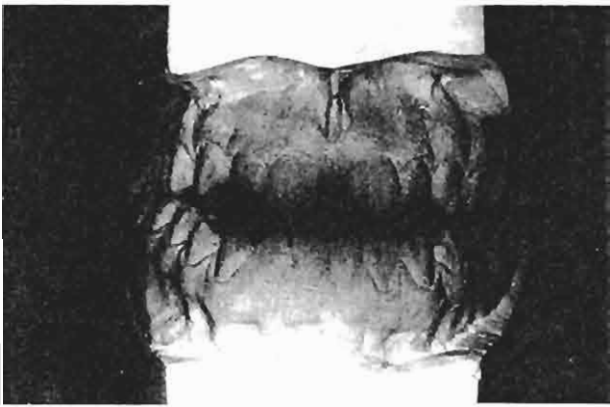Resim. 3- Vakamızın Tedavi Öncesi Modellerinin Yandan Görünümleri.

Cerrahi müdahale istenmeyen hastamızda R.P.E. apareyi ile üst çenenin transversal yönde genişletilmesi düşünüldü. Bu amaçla her iki tarafta 4 ve 6 no'lu dişler bantlanarak Haas'ın R.P.E.apareyi hazırlandı. Aparey ağıza simante edildikten sonra vida 10'ar dakika ara ile 2 defa 1/4 tur çevrildi.

Hastaya ertesi günden itibaren vidayı 1 sabah 1 akşam olmak üzere günde 2 defa 1/4er tur çevirmesi söylendi. Hasta haftada 2 defa olmak üzere kontrole çağrıldı. 18 gün sonra yeterli genişlik elde edilerek vidanın aktivasyonuna son verildi. Aparey ile birlikte oklüzal film çekilerek sutura palatina media'nın yırtıldığı tespit edildi (Resim 4). Model üzerinde yapılan transversal ölçümlerde molarlar arası mesafenin 5 mm., 1. premolarlar arasınında 4.5 mm artış gösterdiği saptandı. Klinik incelemede anterior bölgede vertikal yönde 3 mm'lik açıklık olduğu belirlendi (Resim 5).



Resim. 4- Rapid Palatal Ekspansiyon Sonrası Oklüzal Film Üzerinde Sutura Palatina Medianın Görünümü.



Resim. 5- Genişletme Sonrasında Anterior Bölgede Görülen Vertikal Açıklık.

Vida ligatür teli ile sabitlendikten sonra aparey aktive edilmeden 3 ay boyunca ağızda tutuldu. Daha sonra çıkarılarak alt üst sabit

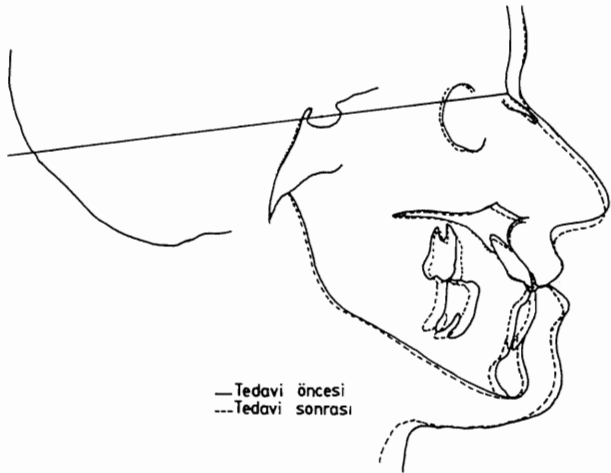
tedaviye geçildi. Sabit tedavide standart edgewise yöntemi uygulandı. Seviyeleme safhası sonrasında, Sınıf III elastikler yoluyla gerek antero-posterior gerekse vertikal yöndeki ilişki normale getirildi. Aktif sabit tedavi 13 ay boyunca sürdürüldü. Daha sonra pekiştirme safhasına geçildi. Monoblok şeklindeki pekiştirme apareyi 12 ay süresince kullanıldı.

Tedavi öncesi ve sonrası elde edilen safalometrik filmlerin incelenmesinde SNA'da 1°'lik artış SNB'de 1°'lik azalma ANB'de ise 2°'azalma saptanmıştır. Palatal düzlemin beklendiği şekilde öne ve aşağı hareket ettiği gözlenmiş, GoGnSN ve Y aksı açısının ise bir miktar artış gösterdiği bulunmuştur (Tablo 1).

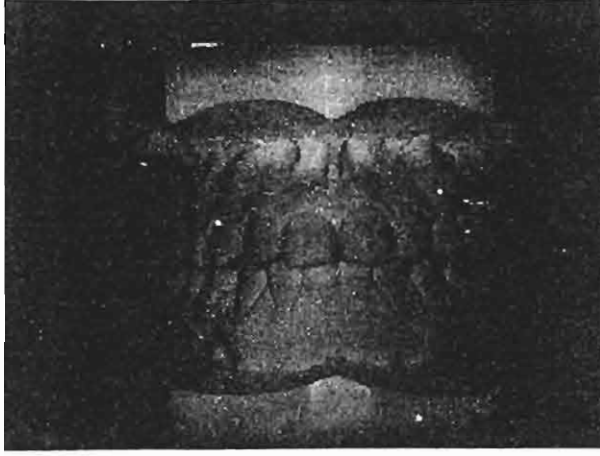Tablo. I- Vakamızın Lateral Sefalometrik Film Analizi

ÖLÇÜM	Tedavi Başı 25.11.1987	Tedavi Sonu 2.5.1989
SNA	83°	84°
SNB	87°	86°
ANB	-4°	-2°
Go Gn SN	34.5°	36.5°
Y aksı açısı	61.5°	62.5°
IMPA	80.5°	79°
I-SN	117°	125°
I-I	128°	120.5°
SN-ANS PNS	8°	11°
ANS PNS - Go Gn	26.5°	25.5°
N-Me	117.5 mm.	120 mm.

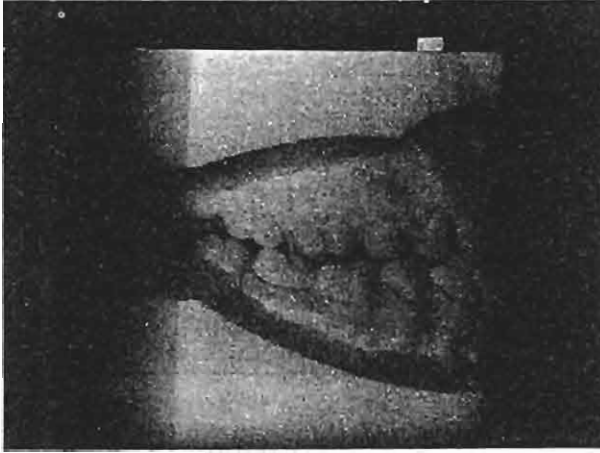Tedavi öncesi ve sonrasına ait sefalometrik filmlerin karşılaştırması Şekil 1'de görülmektedir. Hastamızın tedavi sonrasına ait modelleri Resim 6-7-8'de gözlenmektedir.



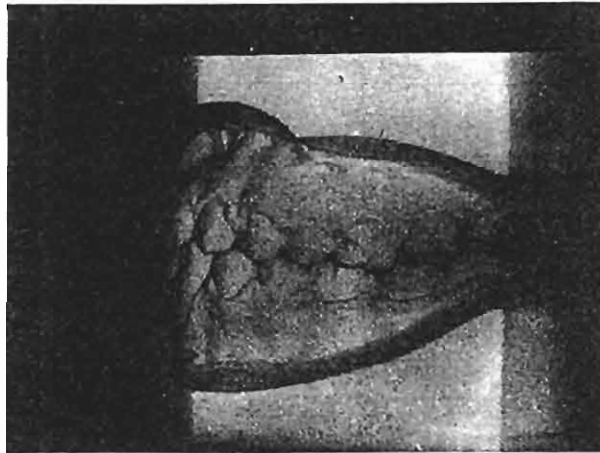
Şekil. 1- Vakamızın Tedavi Öncesi ve Sonrasına Ait Sefalometrik Filmlerinin Karşılaştırması.



Resim. 6- Vakamızın Tedavi Sonrası Modellerinin Önden Görünümleri.



Resim. 7- Vakamızın Tedavi Sonrası Modellerinin Yandan Görünümleri.



Resim. 8- Vakamızın Tedavi Sonrası Modellerinin Yandan Görünümleri.

TARTIŞMA

R.P.E. dişsel olduğu kadar ortopedik bir tedavi yaklaşımıdır. Transversal yönde uygulanan biyomekanik kuvvetlerin etkisiyle üst çene dişlerinde bukkal yönde eğilme hareketi oluşmakta, bu arada, damak yumuşak dokularında gerilme meydana gelmektedir (8, 27). Uygulanan kuvvet miktarı sutural elemanların biyoelastik gücünü aşarsa maksiller segmentlerde ortopedik olarak ayrılma ortaya çıkmaktadır (8, 18, 27). Çapraz kapanış gösteren bukkal segmentteki dişlerin aksiyal eğimleri durumun iskeletsel mi dişsel mi olduğu konusunda fikir vermektedir. Maksiller dişlerin bukkal aksiyal eğimleri apikal kaidenin genişliğindeki bir yetersizliğe, lingual aksiyal eğimleri ise apikal kaide genişliğine ve çapraz kapanışın dento-alveoler orijinli olduğuna işaret edecektir (11, 25). Bu nedenle çapraz kapanışın düzeltilmesinde palatal ekspansiyon apareyinin nerede ve nasıl kullanılacağı esas sorundur. Maksillanın gerçek apikal kaide genişliğinde yetersizlik olan tüm vakalarda palatal ekspansiyon kullanılabilir (11). Vakamızın yapılan klinik muaynesinde maksiller apikal kaide genişliğinin yetersiz olduğu saptanmıştır. Biederman (4), Moss (23), Bishara (5), Christie ve Ruedermann (7), R.P.E. nin Sınıf III anomali gösteren vakalarda uygulanabileceğini vurgulamışlardır. Moss'a (23) göre R.P.E. ile iki maksillayı birbirinden ayırıp alt ve üst çeneleri uygun ilişkiye getirmek, çapraz kapanışı düzeltmek ve profili iyileştirmek mümkündür. Biederman (4) Sınıf III vakalarında sutura palatina medianın açılmasıyla anterior çapraz kapanışın da düzeldiğini belirtmektedir. Araştırmacıya göre, Sınıf III veya herhangi bir manibular protrüzyonda, R.P.E. cerrahi müdahaleyi gerektirecek bir iskeletsel uyumsuzluk olmadıkça tedavi seçeneğidir. Wertz ve Dreskin (31) çeşitli yaş gruplarını ele alarak yaptıkları çalışmada A noktasının 18 yaş üstü grupta değişme göstermediğini belirtmektedirler.

Kardeş (21), Davis ve Kronman (10) ise bütün vakalarda A noktasının öne hareket ettiğini, Haas (15) bu hareketin bazen öne ve aşağı yönde de olabildiğini vurgulamaktadırlar. Biz de R.P.E. uygulaması sonrasında vakamızda anterior ve posterior çapraz kapanışların düzeldiğini ve A

noktasının öne geldiğini gözledik. Bell (1) maksillayı genişletme işlemi esnasında oluşan dişsel ve iskeletsel değişimlerin, uygulanan kuvvetin miktarına ve apareyin tipine bağlı olduğu kadar hasta yaşıyla da ilgili olduğunu belirtmektedir. Araştırmacıların bir kısmı R.P.E. ile elverişli ortopedik cevabın puberte öncesinde olacağını, pubertal büyüme atılımı sonrasında palatal separasyonunun zorlaştığını bildirmişlerdir (2, 12, 13, 14, 15, 16, 17, 29, 30). Bell'e (1) göre, her ne kadar süt ve karışık dişlenme döneminde R.P.E. apareyi ile ortopedik-ortodontik etkiler elde ediliyorsa da daha yaşlı kişilerde daha yüksek düzeyde kuvvet sistemleri ile palatal separasyon elde edilebilir. Bir çok araştırmacı R.P.E. nin genç ve erişkinlerin her ikisinde de uygulanabileceğini ancak olgunluğun artışıyla iskelet kısımlarının rijiditesinin, genişletmenin sınırını ve stabilitesini azaltacağını kabul etmektedirler (19, 30, 32). Bishara (5), 15 yaş sonrası dönemde genişletmenin mümkün olduğunu belirtmektedir. Wertz (30), Wertz ve Dreskin (31), çalışmalarında 29 yaşına kadar bireylerde R.P.E. uygulaması yapmışlardır. Persson ve Thilander'in (26), kadavralar üzerindeki incelemelerde sutura palatina medianın ancak %5'inin 25 yaşlarında kemikleştiğini bulmuşlardır. Araştırmacılara göre, bu konuda varyasyon o derece fazladır ki 15 yaşındaki bir bireyde suturada kemikleşme varken 27 yaşındaki bir bireyde kemikleşme hala gerçekleşmemiş olabilmektedir. Vakamızda R.P.E. uygulaması sonrasında görülen anterior vertikal açıklık kanımızca bukkal bölgede üst dişlerin palatinal tüberküllerinin alt dişlerle erken temasa gelmesi sonucu oluşmuştur. Kardeş (21) çalışmasında R.P.E. uygulaması sonrasında kapanışın açılabilmesini, ortodontik tedavi ilerledikçe tüberkül ilişkilerinin düzeltilmesi ile normal bir kapanış elde edildiğini göstermiştir. Tedavi sonrası dik yön açılarında (Y, GoGNSN) ortaya çıkan 1°er derecelik artış kanımızca sabit tedavi esnasında uygulanan Sınıf III elastiklerin etkisiyle üst molarlarda meydana gelen ekstrüzyona bağlıdır. Bazı araştırmacılar R.P.E. sonrasında peridental ve palatal dokuların geri çekme ve kasların itme etkisinin yanlara genişlemiş dişleri eski eksen eğimlerine döndüreceğini, pekiştirme döneminin uzatılmasının genişletme sonrası dişsel nüksü önlemede çok az etkili olacağını belirtmektedirler (17, 24, 27). Cotton (9),

Hicks (17), Wertz (30), Haas (12) ve Korkhaus'a (22) göre R.P.E. sonrası pekiştirmenin sabit apareylerle yapılması çok daha elverişlidir. Vakamızda R.P.E. sonrası uygulanan sabit apareyler bir taraftan alt-üst çene ilişkisini düzeltirken diğer taraftan palatal seperasyonun pekiştirmesinde de etkili olmuştur.

YARARLANILAN KAYNAKLAR

- 1- Bell, R.A.: A review of maxillary expansion in relation to rate of expansion and patient's age, Am. J. Orthod., 81: 32-37, 1982.
- 2- Bell, R.A., Le Compte, E.J.: The effects of maxillary expansion using a quad-helix appliance during the deciduous and mixed dentitions, Am.J. Orthod. 79: 152, 1981.
- 3- Biederman, W.: A hygienic appliance for rapid expansion, J. Pract. Orthodont., 2:67-70, 1968.
- 4- Biederman, W., B, Chem.: Rapid correction of Class III malocclusion by midpalatal expansion, Am.J. Orthod., 63: 47-55, 1973.
- 5- Bishara, S.E., Staley, R.N.: Maxillary expansion, Clinical implications, Am. J. Orthod. Dentofac. Orthop., 91: 3-14, 1987.
- 6- Brin, I., Hirshfeld, Z., Shanfeld, J.L., Davidovitch, Z.: Rapid palatal expansion in cats, Effect of age on sutural cyclic nucleotides, Am.J. Orthod., 79: 162-175, 1981.
- 7- Christie, T.E., Ruedemann P.P.: Rapid separation of the midpalatal suture, J. Pract. Orthodont., 1:19-21, 1967.
- 8- Cleall, J.F., Bayne, D.I., Posen, J.M., Subtelny, J.D.: Expansion of the midpalatal suture in the monkey. Angle Orthod., 35: 23-35, 1965.
- 9- Cotton, L.A. : Slow maxillary expansion; Skeletal versus dental response to low magnitude force in macaca mulatta, Am.J. Orthod., 73: 1-23, 1978.
- 10- Davis, M.W. Kronman, J.H.: Anatomical changes induced by splitting of the midpalatal suture, Angle Orthod., 39: 126-132, 1969.
- 11- DiPaolo, R.J.: Thoughts on palatal expansion, J. Clin. Orthod., 4: 493-497, 1970.
- 12- Haas, A.J.: Rapid expansion of the maxillary dental arch and nasal cavity by opening the mid-palatal suture, Angle Orthod., 31: 73-90, 1961.

- 13- Haas, A.J.: The treatment of maxillary deficiency by opening the mid-palatal suture, *Angle Orthod.*, 35: 200-217, 1965.
- 14- Haas, A.J.: Just the beginning of dentofacial orthopedics, *Am. J. Orthod.* 57: 219-255, 1970.
- 15- Haas, A.J.: Longterm post-treatment evaluation of rapid palatal expansion, *Angle Orthod.*, 50: 189-217, 1980.
- 16- Harberson, V.A., Myers, D.R.: Midpalatal suture opening during functional cross-bite correction, *Am.J.Orthod.*, 74:310, 1978.
- 17- Hicks, E.P.: Slow maxillary expansion; A clinical study of the skeletal versus dental response to low magnitude force, *Am.J. Orthod.*, 73: 121-141, 1978.
- 18- Isaacson, R.J. Infram, A.H.: Forces produced by rapid maxillary expansion II. Forces present during treatment, *Angle Orthod.*, 34: 261-1964.
- 19- Isaacson, R.J., Murphy, T.D.: Some effects of rapid maxillary expansion in cleft lip and palate patients, *Angle Orthod.*, 34: 143-154, 1964.
- 20- Isaacson, R.J., Wood, J.L., Ingram, A.H.: Forces produced by rapid maxillary expansion, *Angle Orthod.*, 34: 256-270, 1964.
- 21- Kardeş, N.: Sutura palatina medianın mekanik kuvvetlerle açılması (Vak'a takdimi) *Ege Diş Hek. Derg.*, 1: 167-177, 1976.
- 22- Korkhaus, G.: Present orthodontic thought in Germany *Am. J. Orthod.*, 46: 187, 1960.
- 23- Moss, J.P.: Rapid expansion of the maxillary arch. Part I., *J. Pract. Orthodont.*, 2: 165-223, 1968.
- 24- Muguerza, O.E., Shapiro, P.A.: Palatal mucoperiostomy-an attempt to reduce relapse after slow maxillary expansion, *Am.J. Orthod.*, 78:548, 1980.
- 25- Perlow, J.: Rapid dentoalveolar expansion technique, *J.Clin. Orthod.*, 11: 47-50, 1977.
- 26- Persson, M. Thilander, B.: Palatal suture closure in man from 15-35 years of age, *Am.J. Orthod.* 72: 42, 1977.
- 27- Storey, E.: Tissue response to the movement of bones, *Am.J. Orthod.*, 64: 229-1973.
- 28- Ten Cate, A.R., Freeman, E., Dickinson, J.B.: Sutural development; Structure and its response to rapid expansion, *Am.J. Orthod.*, 71: 622-636, 1977.
- 29- Timms, D.J.: A study of basal movement with rapid maxillary expansion, *am.J. Orthod.*, 77:500-507, 1980.
- 30- Wertz, R.A.: Skeletal and dental changes accompanying rapid midpalatal suture opening, *Am. J. Orthod.*, 58:41-66, 1970.
- 31- Wertz, R.A., Dreskin, M.: Midpalatal suture opening; A normative study, *Am.J. Orthod.*, 71: 367-381, 1977.
- 32- Zimring, J.F., Isaacson, R.J.: forces produced by rapid maxillary expansion. III. Forces present during retention, *Angle Orthod.*, 35: 178-186, 1965.

Yazışma Adresi: Dr. Yahya TOSUN
Ege Üniversitesi
Dişhekimliği Fakültesi
Ortodonti Anabilim Dalı
Bornova /İZMİR